Министерство образования, науки и молодёжной политики Краснодарского края

Государственное бюджетное профессиональное образовательное учреждение

Краснодарского края

«Армавирский аграрно-технологический техникум»

Выпускная квалификационная работа

(дипломная работа)

по специальности 36.02.01 «Ветеринария»

Этиопатогенез поликистоза у кошек, дифференциальная диагностика и лечение (на примере ветеринарной клиники)

Выполнила:

Студентка гр. 16-В-9/2

Селютина Е.Д.

Руководитель

Федерова К.С.

Рецензент

_____

Допущено к защите

Зам.директора по УР

Мартыненко О.А.

Работа защищена в ГЭК

«___»_____ 20___г.

С оценкой «___»_____

Армавир, 2020

СОДЕРЖАНИЕ

ВВЕДЕНИЕ.....3
1 ГЛАВА.1 Изучение патофизиологических особенностей заболевания.....6
1.1. Этиология и распространенность поликистозных яичников среди кошек….6
1.2. Патогенетическая характеристика и виды кист и кистом яичников у кошек 9
1.3. Диагностика наличия поликистозных яичников у кошки.....14
1.4. Клиническая картина поликистозных яичников у кошки.....15
1.5. Осложнения при наличии кисты яичников у кошки.....16
1.6. Лечение поликистоза.....17
1.7. Профилактика появления кист у кошки.....19
2. ГЛАВА 2. Исследование применения эндоскопической хирургии при овариоэктомии у кошек.....21
2.1. Материалы и методы исследования.....21
2.2. Результаты исследований и их анализ.....22
2.3. Анализ причин распространенности поликистозных яичников среди кошек 26
2.4. Диагностика и дифференциальная диагностика поликистозных яичников среди кошек.....32
2.5. Влияние гормональных контрацептивов на здоровье кошки.....34
ЗАКЛЮЧЕНИЕ.....38
СПИСОК ЛИТЕРАТУРЫ.....40
ПРИЛОЖЕНИЕ 43

ВВЕДЕНИЕ

Кисты яичников (Cystis ovariorum) - это полости, которые образовываются на месте зрелых фолликулов или желтых тел.

Актуальность. Репродуктивная система кошек практически уникальна — овуляция рефлекторная. То есть она происходит только тогда, когда произошёл акт вязки. Если кошка в течку не была повязана котом, хотя бы в одну течку, то отделившиеся клетки остаются около яичников, они накапливаются и образуют кисты. То есть, начинается поликистоз яичников, который через короткое время провоцирует эндометрит - это воспаление стенок матки. А потом и пиометрит - это гнойное воспаление стенок матки. В итоге кошке требуется операция по удалению матки, иначе прорыв гноя в брюшную полость приведёт к дальнейшему заражению и смерти животного.

Киста и поликистоз яичников у кошек — серьёзное заболевание, требующее оперативного вмешательства в виде операции по удалению матки и яичников. Эта болезнь не щадит ни молодых, ни пожилых кошек, но при этом шанс заболеть выше у тех мурок, которые не были стерилизованы вовремя и при этом ни разу не вязались. Этих проблем можно избежать, если никогда не давать своей питомице гормональные препаратов, направленных на подавление половой охоты, а животных, которые не представляют племенной ценности, вовремя стерилизовать.

Киста – это полостное образование в различных органах и тканях, представляющее собой тонкостенную капсулу, как правило, с жидкостным содержимым, являющееся патологической структурой.

Кисты яичников у кошек могут появляться в любом возрасте. Причиной данной патологии являются гормональные нарушения в организме животного. Достаточно часто кисты яичников у кошек образуются вследствие подавления течки фармакологическими гормональными препаратами.

Кисты могут быть единичными и множественными. В случае последнего принято говорить о поликистозе. Также кисты бывают мелкими и крупными. Могут быть на одном или на обоих яичниках.

Кисты яичников могут быть фолликулярные (наиболее часто встречающиеся) и лютеиновые (кисты желтого тела). Фолликулярные кисты образуются в результате того, что на определенной стадии полового цикла фолликул с созревающей яйцеклеткой внутри не разрывается в нужное время, оболочка его уплотняется и таким образом формируется фолликулярная киста яичника.

Так как фолликулярные кисты яичников являются гормонпродуцирующими, они отрицательно влияют на половой цикл и оплодотворяемость, нарушая продукцию гормонов. Достигая крупных размеров, кисты могут оказывать механическое давление на органы брюшной полости, вызывая нарушение функции последних, также могут вызывать болевые ощущения.

Также, кисты яичников могут возникнуть после стерилизации кошки (овариогистерэктомии), когда случайно оставляют фрагмент яичника, на месте которого и зачастую формируются гормонпродуцирующие кисты. В этом случае у кошки может наблюдаться течка. Причиной, скорее всего, является наличие кисты культи яичника.

Цель и задачи работы.

Цель работы заключалась в изучении частоты распространения, факторов риска и патофизиологических особенностей заболевания, в совершенствовании дифференциальной диагностики и терапии кошек с кистами яичников.

В соответствии с поставленной целью в работе были определены следующие задачи:

1. Установить частоту распространения кист яичников у кошек и выявить факторы риска развития данной патологии.

2. Проанализировать причины распространенности поликистозных яичников среди кошек

3. Изучить морфофункциональные и эндокринологические особенности преовуляторных фолликулов и кист яичников с учетом сроков их развития и морфотипа кистозных образований.

4. Определить информативность использования УЗИ для диагностики кистозной болезни яичников, проведения дифференцированной гормонотерапии и оценки ее эффективности.

5. Рассмотреть схемы лечения поликистозных яичников кошек и оценить их эффективность.

Объект исследования: этиопатогенез поликистоза у кошек, дифференциальная диагностика и лечение

Предмет исследования: поликистоз яичников у кошек.

Практическая значимость. Показана роль воспалительных процессов в гениталиях кошек в генезе нарушений функциональной деятельности яичников и развитии кист яичников. Предложены комплексные клинические методы диагностики и дифференциальной диагностики кистозных образований в яичниках. Дана оценка эффективности и рекомендованы дифференцированные методы гормональной терапии кошек под контролем УЗИ.

Научное значение. Научное значение данной работы заключается в получении данных статистических и клинико-диагностических исследований поликистоза яичников у кошек, которые могут быть использованы в дальнейшей работе по усовершенствованию диагностики, профилактики и лечения поликистоза, а так же в решении прикладных научных задач ветеринарной гинекологии у кошек.

Структура дипломной работы состоит из введения, 2 глав, заключения, списка литературы и приложений. В первой главе рассмотрены теоретические аспекты поликистоза яичников у кошек такие как: этиология и распространение среди кошек поликистоза яичников; клиническая картина поликистозных яичников у кошки, диагностика и лечение. Вторая глава включает в себя исследование по эффективности применения эндоскопической хирургии при овариоэктомии у кошек.

ГЛАВА 1. Изучение патофизиологических особенностей заболевания

1.1. Этиология и распространенность поликистозных яичников среди кошек

Болезни репродуктивной системы мелких домашних животных в различных регионах России составляют 12-20% от общего числа заболеваний.

По данным С.Н. Карташова (2005), в России за последние пять лет инцидентность воспалительных процессов половых органов увеличилась на 45%. Поликистоз яичников является одним из наиболее часто встречающихся акушерско-гинекологических заболеваний животных. Высокая частота, рецидивы, трудности диагностики и лечения, высокая летальность при тяжелом течении, осложнения (септицемия, глопиометра, разрыв матки, перитонит, бесплодие) обусловливают актуальность этой проблемы в современной ветеринарии.

Болезни репродуктивной системы занимают от 12 % и до 20 % общего числа заболеваний. Так, Ивашкевич О.М. выявила патологию яичников в 44,4 % случаев, при этом наиболее распространенной формой патологии явилась фолликулярная киста у 19,4 % обследованных животных, кистозно-измененные фолликулы у – 8,3 % пациентов.

По мнению врачей, этиологическим фактором развития этого заболевания может быть:

- нереализованный половой инстинкт;
- результат применения гормональных препаратов;
- синдром реминантного яичника;
- воспалительные заболевания репродуктивной системы.

Причина образования кист до конца не изучена. Некоторые специалисты процесс образования кист не относят к патологии.

Образование кист жёлтого тела проходит после овуляции и отличается от самого жёлтого тела тем, что полость наполнена жидкостью со значительным содержанием прогестерона. Она может содержать также сгустки крови.

Образование кист жёлтого тела не влияет на половые циклы и оплодотворение. А вот кислы лютеиновые и фолликулярные, появляются при недостаточности лютеинизирующего гормона, и овуляция зачастую отсутствует. Развитие фолликула происходит, но овуляция не наступает, и он продолжает увеличиваться. Такая киста тонкостенная, флюктуирующая и отличается от зрелых фолликулов крупными размерами [1].

Первоначально, у молодых кист содержимое богато эстрогенами и имеет соломенно-жёлтый цвет. Далее концентрация снижается и происходит нарушение эндокринной функции, что может привести к гиперплазии эндометрия.

В организме животного постоянно имеются кистозно-атрезирующие фолликулы и это физиологическая норма, но они не большие по величине.

Лютеиновые кисты имеют такие же размеры, а внутренняя поверхность их выслана лютеиновой тканью. Такие кисты не имеют влияния на половой цикл животного.

Кисты могут быть как одиночные, так и множественные. Стадии развития их также могут быть разными. На протяжении определённого времени кисты играют определённую гормональную роль, далее затихает и развитие проходит в обратном направлении.

Интервал от образования до исчезновения может быть в пределах 13-30 дней.

Наиболее часто кисты образовываются в период восстановления при патологических родах, а также воспалительных процессах в половых путях.

[1] Гришина, Д.Ю. Морфология матки кошки в норме и при пиометре / Д.Ю. Гришина, Л.А. Минюк , Л.А. Якименко // Актуальные проблемы и вопросы ветеринарной медицины и биотехнологии в современных условиях развития. Материалы региональной научно-практической межведомственной конференции. - ФГБНУ Самарская научно-исследовательская ветеринарная станция, ФГБОУ ВО Самарская ГСХА. 2016. - С. 60-63.

Статистические данные говорят о наиболее частом возникновении кист у животных 3-7 лактации, в зимний период.

Влияет на предрасположенность к образованиям отсутствие моциона, несбалансированность рациона по витаминам и микроэлементам, применение гормональных препаратов.

Ветеринарные специалисты и опытные заводчики считают, что в группу риска входят следующие питомцы:

- Нестерилизованные кошки. Течка, беременность, роды, вскармливание потомства нередко сопровождаются сбоями в гормональной системе самки.

Именно нарушение гормонального статуса является основной причиной развития поликистоза яичников и кистообразных опухолей молочной железы.

- Применение гормональных препаратов с целью контроля за течками и половым поведением является серьезным ударом по эндокринной системе кошки. Использование таблеток, капель, инъекций на основе половых гормонов ветеринарные специалисты считают главной причиной развития кист яичников и молочных желез у домашних кошек.
- Травмы и механические повреждения. При нарушении целостности кожного покрова может происходить внедрение кератиноподобного вещества в слои кожного покрова. По такому механизму нередко развиваются эпидермальные кисты.
- Такие породы, как персидская, гималайская, британская короткошерстная и экзотическая короткошерстная находятся в зоне риска по развитию поликистоза почек.
- Содержание питомцев в ненадлежащих гигиенических условиях, наличие колючих комнатных растений провоцирует развитие волосяных и эпидермальных опухолей.
- Нарушение правил кормления. Использование в пищу костей является фактором риска в развитии мукоцеле у домашней кошки.

Единственным первоисточником заболевания, доказанным научно, считается генетическая предрасположенность отдельных животных. Результатом длительных исследований стало утверждение, что мутационные изменения определенного гена, отвечающего за выработку белка, приводят к формированию кист.

Процесс провоцирует возникновение полостей, которые со временем увеличиваются в объеме, заменяют здоровые ткани на собственные. Молодняк получает дефектные гены от одного из родителей.

Поликистоз почек у кошек поражает оба органа одновременно. Патология провоцирует формирование в них большого числа полостей, заполненных жидкостью. Потеря паренхимных тканей из-за развития кист приводит к нарушению функции очистки организма от токсических веществ и продукции метаболизма. Их скопление со временем вызывает общую интоксикацию и может стать причиной летального исхода.

1.2. Патогенетическая характеристика и виды кист и кистом яичников у кошек

Ветеринары считают, что основным источником кистозного заболевания у кошек являются гормональные изменения. Кисты на яичниках развиваются в результате частого использования гормональных препаратов, применяемых для того чтобы регулировать половое влечение у кошек. Особую опасность представляют гормональные препараты в виде уколов для длительного эффекта. Гормональный сбой, провоцирующий развитие кист на яичниках, может возникнуть и как одно из осложнений, возникающих после родов.

Патогенез образований кист и кистом – различен: одни виды - это продукт нарушения эмбриогенеза, другие - возникают на фоне воспалительных

процессов различной этиологии, появление третьих связано с нарушением гормонального фона [2].

Превращение фолликула в кисту у животных непосредственно связано с гибелью яйцевой клетки под влиянием тех или иных неблагоприятных факторов; фолликул получает как бы толчок к быстрому развитию. Учитывая тот факт, что ни один из исследователей не обнаружил в содержимом кисты жизнеспособной яйцевой клетки, гибель яйцеклетки в фолликуле можно рассматривать как главный этап в развитии кисты. Наружная оболочка фолликула превращается в капсулу кисты. Обычно по мере своего роста оболочка истончается, но бывают случаи, когда оболочка уплотняется, фиброзно перерождаясь, и тогда такая киста не лопается даже при сильном надавливании. Гранулезный эпителий кисты обычно продуцирует гормон фолликулин. Часто эпителий кисты подвергается дегенерации и гранулезная ткань может исчезнуть. В подобном случае оболочка кисты истончается, а фолликулин не выделяется.

В зависимости от состояния гранулезного эпителия происходит изменение содержимого кисты и ее гормональной активности. При высокой гормональной активности в полости кисты накапливается жидкость, напоминающая по ходу транссудат или содержимое фолликулов.

Количество жидкости в кисте может быть различным. При крупно-кистозном яичнике киста достигает больших размеров (до куриного яйца и более), при этом у животного отмечаются признаки нимфомании. Часто у животных в яичниках образуются несколько кист, с таким же содержимым, но количество выделяемого гормона кистами настолько мало, что кистозность клинически проявляется анафродизией (мелкокистозный яичник).

Киста — это новообразование, наполненное жидкостью. Заболевание поражает молодых нерожавших кошек и животных среднего возраста. Диаметр образования варьируется от 0,5 и до 10 см на последних этапах

[2] Гришина Д.Ю. Морфологические показатели матки кошки при пиометре / Д.Ю. Гришина, Л.А. Минюк, А.В. Нечаев // Вестник Ульяновской ГСХА. - 2017. - № 3(39). - С. 113-117.

прогрессирования. Зачастую такая проблема возникает у животных, которые не оплодотворяются во время течки.

Из-за гормонального изменения в организме доброкачественные фолликулы вызывают развитие патологических заболеваний. Другой причиной, которая служит толчком для прогрессирования поликистоза — использование гормональных таблеток для подавления половых инстинктов.

Ветеринарами выявлено, что безразборное и долговременное использование таких препаратов приводит к ухудшению здоровья у кошек. Такая патология у животного может быть следствием пиометры.

Пиометра, или гнойный эндометрит – одно из экстренных состояний в области ветеринарной репродуктологии. Заболевание характеризуется воспалительным процессом внутреннего слоя матки (эндометрия) и накоплением значительного количества гнойных масс в полости матки.

В подавляющем количестве клинических случаев пиометра начинает развиваться в лютеальную фазу полового цикла (после окончания течки) или после применения контрацептивных препаратов без контроля ветеринарного врача. Гормон прогестерон воздействует на эндометрий матки таким образом, чтобы обеспечить будущему эмбриону максимально благоприятные условия (железы выделяют питательные вещества, снижается местный иммунитет), поэтому попавшие в полость матки патогенные микроорганизмы получают идеальную среду для роста и развития бактериальной инфекции (чаще всего пиометра у собак и пиометра у кошек – септический процесс).

У возрастных животных заболевание встречается чаще чем у молодых в связи с тем, что на протяжении многих лет при безрезультатных циклах (отсутствие беременности) прогестерон действовал на эндометрий вышеописанным образом, что привело к «накоплению эффекта».

От поликистоза страдают животные, у которых была неправильно проведена операция по стерилизации.

Если врач оставил в организме небольшую часть яичника, то есть вероятность, что на нем будет развиваться киста. Патологию также вызывают воспалительные заболевания репродуктивной системы у животного.

Классификация зависит от причины возникновения патологии. В зависимости от места расположения, различают периферийные и центральные структуры. Ветеринары выделяют функциональные и органические кисты. Первый тип возникает вследствие нарушения гормонального фона и способен сам исчезать без лечения. Органические крайне опасны для здоровья животного, так как они склонны к быстрому росту.

По своей природе кисты — это перерождение фолликулов или жёлтого тела. Они могут быть нескольких видов:

- Одиночные. В яичнике образуется один или два пузыря, заполненных жидкостью. Этот вид ещё называется крупнокистозным яичником.
- Множественные. В яичнике образуется несколько пузырей, наполненных жидким содержимым. Это явление и называется поликистозом.
- Фолликулярные. Образуются на месте не овулировавших фолликулов. Может быть, как в виде одного пузыря, так и нескольких полостей, заполненных жидкостью, причём стенки кисты продолжает продуцировать половые гормоны, что неблагоприятно воздействует на гормональный фон. Этот вид данного заболевания чаще всего и встречается у кошек.
- Лютеиновые. Представляют собой полость, которая состоит из переродившихся клеток соединительной ткани фолликула. У кошек этот вид кист встречается редко.
- По месту расположения кисты делятся на центральные и периферические.

Главное отличие кист от истинных опухолей в отсутствии признаков пролиферации. Гистологически кистомы подразделяются на серозные опухоли

(доброкачественные, пограничные, злокачественные) и муциновые (доброкачественные, пограничные, злокачественные) [3].

Серозные кисты бывают одно- или многокамерными, на разрезе имеют гладкие тонкие стенки, диаметр от 10 до 15 см, прозрачное или желтоватое жидкое содержимое. На внутренней поверхности некоторых кист обнаруживаются сосочковые разрастания. Пограничные опухоли имеют тенденцию к малигнизации.

Муциновые кистомы – многокамерные кисты с бугристой поверхностью, внутренняя поверхность на разрезе гладкая. Жидкостное содержимое вязкое, мутное, тягучее, вследствие присутствия муцина. При разрыве таких кистом нередко возникают псевдомиксомы брюшины. При разлитии слизкого, желеобразного содержимого кистомы в брюшную полость происходит имплантация опухолевых фрагментов по брюшине. Присутствие миксомы всегда сопровождается асцитом.

Иногда (очень редко) встречаются смешанные эпителиальные опухоли – кистомы, содержащие нескольких камер с серозным и муциновым содержимым одновременно.

Наиболее опасными осложнениями при наличии кист и кистом яичников у животных являются:

- перекрут кисты;
- кровоизлияние в стенку кисты;
- разрыв кисты;
- малигнизация кисты (цистаденокарциномы).

Помимо кист, у кошек также встречаются кистомы: опухолевидные образования, которые внешне напоминают обычные кисты. Для того, чтобы точно определить, что у животного — киста или же кистома, рекомендуется провести гистологическое исследование. Также кисты делятся на функциональные (которые возникают при некоторых гормональных

[3] Дюльгер, Г.П. Пиометра у собак и кошек / Г.П. Дюльгер, Ю.Г. Сибилева, Е.С. Новик // Ветеринария. - 2018. - № 2. - С. 39-41.

нарушениях и могут со временем рассасываться самостоятельно) и органические (те, что образуют капсулу и интенсивно растут, причём вырасти органические кисты могут до значительных размеров).

В зависимости от их содержимого кисты подразделяются на серозные (пузыри многокамерные, наполненные прозрачной желтоватой жидкостью. Как правило, именно серозные кисты и приводят к поликистозу яичников) и муцинозные (внутри кисты находится вязкое содержимое в составе которого содержится большое количество муцина, а само образование бугристое снаружи и состоит из множества камер) [4].

1.3. Диагностика наличия поликистозных яичников у кошки

На первых стадиях сложно выявить поликистоз, так как он протекает без явных симптомов. Его могут выявить во время планового ультразвукового исследования (УЗИ). Этот метод позволит определить расположение патологии, размер и активность развития. А также ветврач берет мазок с верхней стенки влагалища для цитологического исследования. Это позволит определить разновидность поликистоза. Кроме этого, берут биохимический и общий анализ крови и мочи.

Важно определить фактор, спровоцировавший развитие кистозного новообразования у кошки. Особенно это актуально при подозрении на кисты в области яичников и молочных желез. Назначаются дополнительные лабораторные исследования – гормональная панель.

Диагностика основана на анамнестических данных и результатах ректальных исследований.

При проведении ректального исследования с кратностью в 4-8 дней, кисты хорошо прощупываются в виде флюктуирующего образования, величиной до 2-х см.

---

[4] Закономерности морфогенеза нервной системы домашних животных в постнатальном онтогенезе / Н.Г. Симанова, С.Н. Хохлова, Н.П. Перфильева, Т.Г. Скрипник, А.Н. Фасахутдинова // Ульяновская ГСХА, 2015.- 237 с.

Сам яичник увеличен, форма не правильная, матка не увеличена.

При обнаружении фолликулярных кист, как правило, наблюдают гидрометру, от минимума до 2-х литров скопления жидкости в полости матки.

Для мелких животных диагностика затруднена. При патологоанатомических исследованиях частота обнаружения доходит до 16%.

1.4. Клиническая картина поликистозных яичников у кошки

Зачастую процессы протекают скрыто. Первоначально кисты не влияют на половой цикл, животные приходят в охоту и оплодотворяются.

При обширных кистах, кистопатии, наблюдаются сбои в половом цикле, не регулярности.

Исследователи связывают множественные кисты с расслаблением крестцово-седалищных связок, как результат нарушения функционирования эндокринной системы. У крупного рогатого скота это проявляется глубокими впадинами между седалищными буграми и корнем хвоста.

Нимфомания может переходить в анафродизию. Если животное не подвергается терапевтическим процедурам, возникают вторичные половые признаки. Кисты развиваются с интервалом в 10-20 дней [5].

У мелких животных фолликулярные кисты влияют на продолжительность течки с длительными кровянистыми выделениями, молочная железа гиперплазирована.

Переизбыток эстрогена у кошек вызывает увеличение периода течки, нимфоманию и агрессивность.

Симптомами кисты яичников у кошки, которые должны насторожить владельца и сподвигнуть к посещению ветеринарного специалиста, являются:

- проблемы в периодах половой охоты – больше 4 раз в год или наоборот, менее 2-х;

[5] Иин С. Полный справочник по ветеринарной медицине мелких домашних животных. М.: Аквариум, 2018. 1024 с.

- период половой охоты, длящийся дольше 14 дней;
- не возможность кошки забеременеть;
- проблемы в период вынашивания котят и в родовом процессе – слабая родовая деятельность, выкидыши.

Когда киста разрастается, она начинает мешать кошке. Увеличивается масса тела, появляются отеки и припухлости на животике. Животное чувствует спазмы во время касания живота. Появляются проблемы со стулом. Может возникать зуд, увеличение вульвы в период отсутствия течки. Редко появляется кровоизлияние и изменение цвета кожи органов репродуктивной системы.

Доброкачественные новообразования в яичниках, бывают единичными и множественными. Провоцируются нарушениями в гормональном балансе и дальнейшими системными сбоями в функционировании системы репродукции. Как правило, подавляющее большинство клинических случаев в ветеринарии не имеют выраженной симптоматики, хотя сильное увеличение кист приводит к передавливанию внутренних органов, и провоцируют боль. При травме, кисты способны разорваться, что приводит к перитониту.

Доброкачественные новообразования способны располагаться в области поджелудочной железы, матки или же печеночных структур. Признаками кист на внутренних органах, становиться вялость кошки, проблемы с мочевыведением, утрата аппетита [6].

1.5 Осложнения при наличии кисты яичников у кошки

Половая активность животного становится продолжительной из-за прогрессирования патологии. Во время прогрессирования болезни у кошки начинается длительная половая охота. Кроме изменения гормонального фона, поликистоз приводит к развитию образований в молочных железах питомца.

[6] Кирк Р. Современный курс ветеринарной медицины Кирка. Пер. с англ. Евелева Л.И. М.: Аквариум-Принт, 2015г. 1376 с.

Заболевание также вызывает гнойное воспаление в матке кошки — пиометре. С развитием и ростом киста сдавливает соседствующие органы (печень, матку, кишечник). Это приводит к ухудшению их функционирования. Без лечения может произойти разрыв яичников и кровоизлияние. На последних стадиях болезни киста может разрываться. Все содержимое полости после проникает в брюшную полость. Это опасно для кошки раком или возникновением повторной кисты в цистаденокарциноме. Кроме этого, возможно метастазирование в близлежащие органы [7].

1.6 Лечение поликистоза

Поликистоз яичников сопровождается операцией по ампутации яичников и матки полностью. Оставление пусть даже и здорового органа практически 100 процентов ведет к появлению кист в нем. Как правило, такая операция проводится в два этапа: на первом иссекаются пузыри одной левой доли, на втором – правой доли железы.

Так как все операции проходят под общим наркозом, рекомендуется до вмешательства провести премедикацию в клинике. За час до операции животному вводят Церукал, для предотвращения рвоты во время операции, и антигистаминный препарат Димедрол. Также за 12 часов до операции не стоит давать кошке есть, а за 2 часа – пить. За 30 мин. до операции: подкожно – атропина сульфат. С области живота удаляется шерстный покров, операционное поле обрабатывается 5 % спиртовым р-ром йода и хлоргексидином.

Лечение кист имеет хороший прогноз, если операция проведена по всем правилам и в тканях не осталось оболочки. Иногда врач может принять решение не трогать образование, особенное если оно небольшое, безболезненное и не вызывает серьезного косметического дефекта.

[7] Крюковская Г.М.Использование простагландинов F2 в консервативном лечении пиометры у собак / Г.М. Крюковская, А.С. Кирюхина // Символ науки. - 2017. - № 04(1). - С. 194-196.

Хирургический метод лечения не всегда имеет показания. В том случае, если животное находится в преклонном возрасте или ослаблено болезнями, операция может быть опасной [8].

Противопоказанием к удалению новообразований часто являются сопутствующие заболевания или состояния, при которых наркоз нежелателен.

При стерилизации кошки во избежание образования кист яичники удаляют полностью, оставлять их «для поддержания нормального гормонального фона» нельзя, так как это ведет практически к стопроцентному появлению кистозных образований.

Кошки с остатками яичников не в состоянии забеременеть, потому что ткани яичника не имеют связи с маткой. Наличие остатков яичника может иногда приводить к развитию пиометры культи матки (stump pyometron) – бактериальной инфекции небольшого участка тела матки, оставшегося после стерилизации.

Пиометра чаще всего развивается из-за циклического гормонального воздействия остатков тканей яичников (периодически производящих эстроген и прогестерон). Это заболевание может угрожать жизни кошки. Так как животные с полностью удалёнными тканями яичников не подвержены пиометре, кошек с синдромом остаточного яичника рекомендуется пройти обследование и удалить оставшиеся части тканей яичника. Это позволит предотвратить пиометру культи матки и появление признаков течки.

Синдром остаточного яичника (синдром реминантного яичника, неполная стерилизация) заключается в том, что у стерилизованной кошки продолжают повторяться течки. Происходит это через некоторое время после операции – от нескольких недель до нескольких месяцев (фиксировались даже случаи, когда течки начинались через 5 лет после стерилизации).

Важно понимать, что синдром остаточного яичника не всегда означает, что операция была проведена некачественно. У некоторых кошек ткани

[8] Ланцова В. Б. Синдром реминантного яичника у кошек — отдаленное неблагоприятное последствие хирургической кастрации/В. Б. Ланцова // Российский ветеринарный журнал. — 2018. — № 4. — С. 6-8.

яичника от рождения расположены вне тела яичников – чаще всего за придатками яичников, а иногда (хотя и очень редко), даже в других частях тела (эктопические ткани яичника). Такие случаи происходят из-за того, что стволовые клетки, которые создают фолликулы яичников у эмбриона, иногда «теряются» во время их миграции к месту будущего яичника, и остаются в других частях тела. При этом ветеринар не может знать, что часть тканей яичника остаётся не удалённой, до тех пор, пока у кошки не появятся признаки течки.

Иногда у стерилизованных кошек могут развиваться эстроген-секретирующие опухоли клеток яичниковых или не яичниковых тканей, при которых выделяется достаточно эстрогена, чтобы появились признаки течки. Состояние кошки может быть очень похожим на состояние при синдроме остаточного яичника, хотя причины его другие. Такие опухоли могут развиваться в оставшихся после стерилизации тканях яичников или в тканях других частей тела. И наоборот, если у кошки во время стерилизации уже была опухоль, которая успела дать метастазы в другие органы, признаки течки могут сохраняться и после операции.

Кроме того, признаки течки могут проявляться при нарушениях в работе центральной нервной системы (нимфомания).

Поэтому если вдруг владелец стерилизованной кошки наблюдает у питомицы признаки течки, это говорит о том, что появилась киста на не удаленном яичнике или на его культе.

Овариогистерэктомия (стерилизация кошки) является одним из эффективных методов профилактики поликистоза яичников. Однако не всегда оперативное удаление матки и яичников гарантирует 100% профилактику новообразований. В редких случаях кистообразные опухоли начинают развиваться на культе, оставленной после удаления яичников. Такие образования способны продуцировать гормоны.

1.7 Профилактика появления кист у кошки

Для предупреждения развития заболевания у домашних питомиц ветеринарные специалисты рекомендуют придерживаться следующих советов: не применять для контроля за половым поведением животного гормональных препаратов; кошек, не представляющих породной ценности, не участвующих в разведении следует стерилизовать с резекцией не только матки, но и яичников.

Овариогистерэктомия – наилучший способ профилактики образования кист яичников у животных. Сегодня существует несколько способов стерилизации кошек. Основное чем они отличаются друг от друга – это величина швов и способ удаления репродуктивных органов. При классическом или стандартном методе живот кошки разрезается ниже пупка на 2-3 см по белой линии. Разрез делается длиной не больше 3 см. Затем вынимается матка, на сосуды накладывается лигатура, потом ветеринар удаляет матку и яичники. Шов рассасывается самостоятельно либо его снимают через неделю, максимум 10 дней.

Предупреждение передачи дефектного гена и последующего развития патологии начинается с кастрации или стерилизации потенциальных носителей аномалии. Скрещивание больной особи со здоровой приводит к рождению животных с проблемами с частотой около 50 %.

Если в семье, откуда взят питомец, есть случаи патологии, то его нужно регулярно обследовать для своевременного определения развития кист. Предотвратить развитие поликистоза у домашнего питомца невозможно: не существует мер профилактики, которые реально помогают бороться с дефектными генами.[9]

Вылечить патологию нельзя, можно только продлить жизнь питомца с помощью диетического стола и отдельных лекарств. Особое внимание должно

[9] Ларионова М. И., Татарникова Н. А. Патологии репродуктивной системы кошек в возрастном аспекте // Молодёжная наука 2019: технологии, инновации: Матер. Всерос. научно-практической конференции. Пермь: ИПЦ «Прокростъ», 2019. С. 80-83.

уделяться персидским и британским породам. Среди них распространен аналогичный по тяжести недуг — поликистоз почек у кошек.

Для профилактики развития кист у кошки, необходимо придерживаться ряда правил. Важно следить за гигиеной животного, своевременно проводить плановые иммунизации и противопаразитарные обработки. Обязательная часть профилактики – качественный рацион питания [10].

[10] Мусиенко Н. А. Атлас по гистологии: для студентов, обучающихся по специальности «Ветеринария». М.: Академический проект, 2016. 119 с.

ГЛАВА 2. Исследование применения эндоскопической хирургии при овариоэктомии у кошек

2.1. Материалы и методы исследования

Цель исследования - клинически апробировать и выявить эффективность применения эндоскопической хирургии при овариоэктомии у кошек.

Материалы и методы исследований. Материалами исследований послужили клинически здоровые кошки (n=20), поступившие в ветеринарную лечебницу ГБПОУ КК ААТТ УПП «Алиса» для проведения овариоэктомии.

Медикаментозная терапия по устранению такого заболевания считается неэффективной. Консервативная терапия патологии не разработана и считается малоэффективной. Потому в борьбе с поликистозом используют хирургический метод. Обычно врач применяет овариогистерэктомию. Это операция, которая проводится под общим наркозом. В процессе хирург вырезает матку и яичники вместе с образованиями. Для приостановления продолжительной течки у животного используют медикаментозный курс. Врачи выписывают «Споровит», «Нуклеопептид».

Все животные отбирались без учета породы, веса, возраста и других особенностей. Для выполнения поставленных задач нами были сформированы две группы животных по 10 голов в каждой. Овариоэктомия в первой (контрольной) группе проводилась традиционной методикой с помощью лапаротомии по белой линии живота, во второй (экспериментальной) группе исследований проводилась методом лапароскопического оперативного вмешательства.

Операции всем животным проводили с соблюдением правил асептики и антисептики, всем животным применяли одинаковую общую анестезию и послеоперационную терапию.

Показания к овариоэктомии:

- патология яичников (киста яичников);
- снятие полового возбуждения;
- прекращение рождения потомства;
- изменение повадок.

В работе сравнили следующие виды овариоэктомий кошек: по белой линии живота, и лапароскопическим методом.

Животное обследовано (пример 1 животного):

Общий анализ крови: гемоглобин - 156 г/л, лейкоциты - 7,8 г/л, СОЭ - 15 мм/час.

Общий анализ мочи: удельный вес 1,022, лейкоциты 5–6 в поле зрения, эритроциты от 1 до 3 в поле зрения.

Биохимическое исследование крови: билирубин - 8, 2 ммоль/л, мочевина - 7,6 ммоль/л, сахар - 4,6 ммоль/л.

Ультразвуковое исследование:

- увеличение матки (1,5 см); эндометрий до 0,4 см, гипоэхогенный.

Яичники изменены:

- левый - определяется большое анэхогенное кистовидное образование (диаметр 14,7 см) с четким контуром;

- правый - множественные округлые анэхогенные кисты диаметром от 0,5 до 2,5 см.

Проведена овариогистерэктомия.

При гистологическом исследовании:

- яичники:

- правый - простые фолликулярные кисты;

- левый - доброкачественная цистаденома;

- матка - выраженная гиперплазия эндометрия.

2.2 Результаты исследований и их анализ

Кошкам контрольной группы выполняли медианную лапаротомию, после чего из операционной раны эвакуировали яичник и лигировали его с помощью

нитей из полигликолидамидного шовного материала. Операционную рану ушивали простым прерывистым швом[11].

Кошкам экспериментальной группы эндоскопический оперативный доступ в брюшную полость осуществлялся после создания пневмоперитонеума диоксидом углерода с давлением 7–8 мм рт. ст. (см. Приложение 1).

Выполняли медианный или парамедианный абдоминоцентез позадипупочной области, отступая от пупка 5-7 см. Второй троакар вводили медианно на середине расстояния от мечевидного хряща до пупка (см. Приложение 2).

В первый троакар вводили инструменты для экспозиции и выполнения оперативных приемов, во второй - эндоскоп диаметром 5мм и углом обзора 30° и визуализировали яичник (см. Приложение 3).

Фиксация рогов матки к брюшной стенке проводилась с помощью изогнутой хирургической иглы. После фиксации вводили коагулятор, которым коагулировали сосуды связки яичника и матку. Затем перерезали рог матки и связки яичника, после чего удаляли яичник из брюшной полости.

Аналогично поступали со вторым яичником. Далее контрольно осматривали культи и при отсутствии остаточного кровотечения извлекали инструменты из брюшной полости. Для кожи использовали ветеринарный кожный клей на основе цианокрилата. После выполнения операции измеряли длину операционных ран, которая составляла 8±2 мм (см. Приложение 4).

В результате проведенных операций все 20 кошки клинически здоровые после операции. В послеоперационный период применяли антибиотикотерапию раствором энрофлона в соответствующих дозировках в течение 3-х дней, уход за швами мазью Левомеколь и Хлоргексидином.

Проведенные нами исследования по клинической апробации применения эндоскопической овариоэктомии у кошек показали ее высокую клиническую

[11] Назарова Е.Н. Заболевания репродуктивного тракта. Дифференциальная диагностика патологий предстательной железы. Патологии семенников. Основные ошибки в ультразвуковой диагностике патологий репродуктивного тракта. Определение овуляции - современный взгляд / Е.Н. Назарова // VetPharma. - 2015. - № 3. - С 42-45.

эффективность. Оперативное время при проведении овариоэктомии медианным доступом составило в среднем 28 минут, а при выполнении методом эндоскопии- 36 минут, что является несущественным при проведении полостной операции.

У кошек экспериментальной группы раньше на 2–4 дня происходило восстановление в послеоперационном периоде, повышения температуры тела в ответ на проведенное оперативное вмешательство не наблюдалось. Применение клеевых композиций на основе цианокрилата выявило простоту и надежность кожного соединения по данной методике, отсутствие местных воспалительных реакций в области оперативного доступа.

Послеоперационный период.

После завершения операции животное некоторое время будет находиться в полубессознательном состоянии. У кошек обычно наблюдается нарушенная координация движений, шатание при ходьбе.

Необходимо обеспечить животному максимальный покой. Выделить для кошки место вдали от сквозняков, укрыть – у кошки после операции временно нарушается терморегуляция, она будет мерзнуть. Можно дополнительно обогреть животное грелкой со стороны спины, а не живота.

Для предотвращения бактериального заражения области шва рекомендуется надевать на кошку попону. Она представляет собой тканевый «комбинезон» с завязками. Попона не даст кошке разлизывать место разреза. Обработка шва проводится один раз в день раствором Хлоргексидина и мазью Левомеколь.

Болевых ощущений после удаления репродуктивных органов, как правило, не бывает, или они наблюдаются в первые сутки. Но боль незначительна и не требует применения сильнодействующих препаратов. В основном послеоперационный период длится пару дней и характеризуется слабостью, сонливостью, плохим аппетитом. По истечении этого времени кошка возвращается к обычной жизни.

Необходимо учитывать, что после удаления матки у кошки замедляется обмен веществ и повышается аппетит, это может привести к ожирению. Поэтому необходимо пересмотреть рацион животного, возможно, перевести ее на другой корм. Также необходимо обеспечить ей достаточную физическую активность.

Как после любой операции, после удаления кистозных яичников и матки возможны осложнения. Риск их развития повышается у ослабленных, возрастных животных, а также у кошек, страдающих ожирением.

Ещё имеет место плохая коагуляции сосудов или неверное наложение нитей, возможно кровотечение в брюшную полость. Ее признаки – это отказ ложиться на живот на третий день после оперативного вмешательства и позже, выраженная болезненность, отказ от еды, громкое мяуканье.

В этом случае требуется повторная операция, в ходе которой убираются все сгустки крови. Если шов загрязняется, возможно, его нагноение. В этом случае необходимо сразу обратиться к ветврачу, не допуская сильного инфицирования. В обратном случае раны сами не заживут, придется снимать швы, удалять отмершие участки кожи и зашивать снова. Лучшей профилактикой загноения швов является обработка согласно рекомендациям лечащего ветеринара и ношение попоны до полного заживления.

Иногда на месте шва образуется «шишка», это не считается патологией и связано с индивидуальной особенностью животного, точнее – заживлением тканей. Через пару месяцев после операции шишка станет незаметной.

Главное правило для хозяина прооперированной кошки – быть внимательным по отношению к прооперированному животному. Звонить врачу при малейших подозрениях на ненормальное состояние животного, ветеринар при необходимости даст рекомендации или предложит провести осмотр.

Выводы:

1. Применение лапароскопической овариоэктомии позволяет добиться меньшей травматичности за счет небольших размеров операционных ран,

которые при применении клея на основе цианокрилата, не требуют сложных послеоперационных обработок

2. Клиническое выздоровление кошек после эндоскопической овариоэктомии наступает в среднем на 2–4 дня раньше, чем при выполнении хирургических операций по традиционным методикам.

3. При выполнении эндоскопического оперативного доступов к яичникам у кошек необходимо: при постановке троакара для эндоскопа выбирать место на середине расстояния от пупка до мечевидного хрящи по белой линии, а для рабочего инструмента в точке между средней и каудальной третью расстояния от пупка до лонных костей по белой линии. В результате такой постановки троакаров обеспечивается хорошая визуализация яичников и возможность выполнения оперативных приемов.

2.3. Анализ причин распространенности поликистозных яичников среди кошек

Среди кошек с диагнозом поликистоз яичников основная масса животных приходится на возраст младше 5 лет – 74,6 %, от 5 до 10 лет – 18,4 %, старше 10 лет – 7 %. (см. Приложение 5)

Из-за гормонального изменения в организме доброкачественные фолликулы вызывают развитие патологических заболеваний. Другой причиной, которая служит толчком для прогрессирования поликистоза — использование гормональных таблеток для подавления половых инстинктов. Ветеринары выявили, что не контролируемое и долговременное использование таких препаратов приводит к ухудшению здоровья у кошек. Такая патология у животного может быть следствием пиометры. От поликистоза страдают животные, у которых была неправильно проведена операция по стерилизации (см. Приложение 6).

Кисты на яичниках развиваются в результате частого использования гормональных препаратов, применяемых для того чтобы регулировать половое

влечение у кошек. Особую опасность представляют гормональные препараты в виде уколов для длительного эффекта [12].

Гормональный сбой, провоцирующий развитие кист на яичниках, может возникнуть и как одно из осложнений, возникающих после родов. Множественные кисты образуются на внутренних органах, особенно в области мочевыводящей и половой системы в результате наследственных изменений. В подавляющем большинстве случаев подвержены подобным патологическим изменениям кошки персидской породы. (см. Приложение 7)

В основном поликистоз встречается у кошек – чаще у персидских (48%) и тех пород, которые были выведены с ее участием: британская (39%), шотландская вислоухая (8%), гималайская (5%).

В состав контрацептивов, наиболее часто применяемых во многих странах для регуляции половой охоты у кошек, входит мегестрола ацетат, представляющий собой высокоактивный синтетический прогестероидоподобный препарат.

В организме кошки прогестерон выделяется желтым телом яичника. Роль его заключается в прекращении моторики матки, закрытии шейки матки, а антиовуляционное действие связано с подавлением действия лютеинизирующего и фолликулостимулирующего гормонов аденогипофиза. Синтетический аналог в организме самки действует как циклическое желтое тело, вызывая прекращение течки [13].

Наиболее частыми случаями в клинической практике являются жалобы владельцев кошек на внезапное прекращение действия контрацептивного препарата, возникновение «беспрерывной» течки. В связи с этим целью нашего исследования стало изучение возникающих патоморфологических изменений в матке и яичниках у кошек при применении контрацептивных препаратов на основе прогестерона.

---

[12] Симпсон Дж., Ингланд Г., Харви М. Руководство по репродукции и неонаталогии собак и кошек // Британская ассоциация по ветеринарии мелких животных. — Софион, 2015. — 423 с.

[13] Учебная практика по анатомии домашних животных / Н.А. Жеребцов, Н.Г. Симанова, С.Н. Хохлова, А.Н. Фасахутдинова, В.М. Елин // Методические указания для студентов 1 курса по специальности "Ветеринария" / Ульяновская ГСХА.- Ульяновск, 2016. - 45 с.

В ходе исследований с 2019 по 2020гг. в ветеринарной лечебнице ГБПОУ КК ААТТ УПП «Алиса» получено 20 результатов гистологических исследований репродуктивных органов (матка и яичники) кошек различных возрастов и периодичностью дачи контрацептивных препаратов на основе прогестерона.

В связи с большим возрастным диапазоном исследуемых животных разделили на две основные группы – от 1,5 до 6 лет 12 животных и от 6 до 11 лет – 8 животных. Результаты исследований приведены в таблице 1 (см. Приложение 8).

Из данных таблицы видно, что наиболее часто встречающимися патологиями репродуктивных органов при даче контрацептивных препаратов на основе прогестерона среди кошек моложе 6 лет являются поликистоз яичников и железисто-кистозная гиперплазия эндометрия. Диагнозы окончательно были поставлены по результатам гистологических исследований, где у 7 кошек из 12 выявился поликистоз яичников, что составило 35% от общего числа происследованных животных. Железисто - кистозная гиперплазия эндометрия обнаружилась у 5 кошек, что составило 25%. Среди группы кошек старше 6 лет поликистоз яичников был обнаружен у 4 (20%) кошек, аденокарцинома эндометрия у 3 (15%) кошек, железисто-кистозная гиперплазия у 1 (5%) кошки.

Также, в ветлечебнице «Алиса» было проведено исследование выявление морфологических изменений в матке и яичниках кошек в зависимости от применения контрацептивных средств.

До проведения плановой овариогистерэктомии проводили опрос владельцев, в частности узнавали: применяли ли средства для подавления эструса, какие использовали препараты, каков был график приема препаратов.

Все животные содержались в условиях квартиры, получали готовые рационы. На основании анамнестических данных были сформированы две группы: в первую (n = 5) входили животные, которым контрацептивы не применяли, во вторую (n = 6) объединили кошек, для регуляции полового

поведения которых использовали различные контрацептивы. Всем животным через 2-3 недели после окончания стадии возбуждения полового цикла провели плановую овариогистерэктомию. Матку и яичники подвергали морфометрическому исследованию, фиксировали длину рогов матки, их диаметр, толщину эндометрия, длину, ширину и высоту яичников, отмечали наличие фолликулов и других структур.[14]

Анализируя результаты морфологической оценки половых органов кошек после овариогистерэктомии, мы выявили изменения, связанные с применением контрацептивных препаратов. (см. Приложение 9)

Установлено, что при использовании контрацептивных средств для подавления эструса изменяется длина рогов матки до 3,7 ± 0,1 см, что на 1,2 ± 0,2 см больше чем у животных первой группы (не получавших контрацептивы); так же увеличивается и диаметр рогов до 0,65 ± 0,04 см (в среднем на 0,37 см больше диаметра рогов небеременной матки в норме).

Применение препаратов для подавления течки привело к утолщению эндометрия у животных 2 группы до 1 мм, что превышает этот показатель у животных первой группы на 0,6 мм, по-видимому, это связано со специфическим действием контрацептивных препаратов (синтетических аналогов прогестинов), их применение вызывает отек слизистой матки, секрецию желез эндометрия. Кроме того, прогестины обладают в определенной мере антиэстрогенным действием в матке: понижают сократимость миометрия и его чувствительность к окситоцину. Эти факторы предрасполагают к развитию, в дальнейшем, патологических процессов в матке (гиперплазии эндометриальных желез, пиометре).

Размеры яичников в нашем исследовании и в первой и во второй группе животных были примерно одинаковыми, в среднем 0,9х0,4х0,5 см, морфологические структуры на поверхности яичников были представлены 2-3 фолликулами от 0,15 до 0,2 мм, в одном случае, среди кошек принимавших

[14] Ланцова В. Б. Синдром реминантного яичника у кошек — отдаленное неблагоприятное последствие хирургической кастрации/В. Б. Ланцова // Российский ветеринарный журнал. — 2018. — № 4. — С. 6-8.

контрацептивы, на яичниках были обнаружены кистозные изменения (две кисты на левом яичнике и одна на правом).[15]

Таким образом, обнаруженные морфологические изменения матки и яичников у кошек, принимавших контрацептивные средства, связаны с применением гормональных препаратов для подавления эструса и могут привести к развитию патологических процессов в репродуктивных органах. В связи с этим, считаем необходимым рекомендовать владельцам животных, не планирующим использование домашних питомцев в воспроизводстве, их хирургическую стерилизацию.

Вывод: Применение контрацептивных препаратов на основе прогестерона для предотвращения половой функции у кошек способствует возникновению железисто-кистозной гиперплазии матки и поликистоза яичников, а так же в отдельных случаях вызывает аденокарциному эндометрия.

2.4. Диагностика и дифференциальная диагностика поликистозных яичников среди кошек

В ветеринарном учреждении животному поставят не только диагноз, но и определят вид кистозного образования. Современная ветеринарная медицина располагает новейшими методиками. Больному животному в первую очередь проведут биопсию. С помощью пункции ветеринарный врач сделает прокол патологического пузыря и возьмет его содержимое на обследование.

Процедура важна для дифференциального диагноза кисты от абсцесса, воспалительных инфильтратов, разнообразных видов злокачественных образований.

Гистологическое исследование биологического материала позволяет поставить верный диагноз.

[15] Лозовой Н.М., Павленко О.Б.Репродуктивное здоровье кошек и использование контрацептивов для подавления течки // Научное обозрение. Педагогические науки. – 2019. – № 2-4. – С. 20-22;

При подозрении на развитие кистообразных полостей во внутренних органах ветеринарный специалист с целью диагностики применяет следующие методы:

1. Ультразвуковое исследование почек, яичников и других внутренних органов. Диагностика позволяет безболезненно для животного определить наличие патологических пузырей в яичниках, почках, матке, печени, оценить их количество, определить точную локализацию.

2. Рентгенологическое обследование органов брюшной полости позволяет определить патологические структуры в почках, матке. Рентген головы кошки позволит дать заключение о точной локализации мукоцеле.

Для дифференциального диагноза могут быть использованы такие методы, как общий и биохимический анализ крови, определение уровня гормонов, анализ мочи.

Дифференцировать их от обычных кист можно лишь по результатам гистологического исследования.

Животным, у которых имеются признаки дисфункции яичников, необходимо проводить вагинальное цитологическое исследование (мазок берут из верхнего свода влагалища) - при изменениях в яичниках обнаруживают соответствующую цитологическую картину влагалищного мазка [16].

Параовариальные кисты находятся между яичником и маточным рогом: они не содержат эстрогенов и, в отличие от других видов кист, никогда не регрессируют. Наиболее часто кисты этого типа возникают из тазового мезотелия или имеют парамезонефральный генез (10% от всех кист в этой области патологии). Чаще такие кисты - односторонние, размером не более 1–2 см, у собак встречаются чаще.

Воспалительный процесс и нарушения гормонального фона являются триггерным фактором в появлении кист яичника.

[16] Федотов С.В., Авдеенко В.С., Кеме-шов Ж.О. Биотехника воспроизводства с основами акушерства животных. — М.: Изд-во МГАВМиБ, 2014. — 131 с.

Любая киста в аспекте своих клинических признаков чрезвычайно похожа на опухоль (доброкачественную или злокачественную). В некоторых случаях возможно также перерождение кист в новообразования, а потому ветеринар в обязательном порядке должен воспользоваться биопсией.

Так называется процедура, когда в толщу кисты вводится специальная игла, при помощи которой специалист забирает небольшую порцию ткани. Ее будет исследовать цитолог. Это очень важная процедура, так как не только позволяет исключить рак, но и определить конкретный вид кисты и ее потенциальную опасность для здоровья кота [17].

2.5. Влияние гормональных контрацептивов на здоровье кошки

Противозачаточные средства для кошек содержат гормоны, которые меняют гормональный статус представителей этого семейства. Они действуют по принципу снижения выработки в организме кошек тестостерона, который отвечает за агрессивное поведение и сексуальную активность, в результате чего у них исчезает желание спариваться.

В зависимости от состава эти препараты делятся на 2 вида:

- с высоким содержанием гормонов, провоцирующие ложное ощущение беременности. После приема такого контрацептива питомица успокоится, решив, что выполнила свой долг и вот-вот произведет на свет потомство.
- с низким содержанием гормонов. Это более современные препараты, направленные на подавление у кошки сексуального влечения и ее успокоение.

Противозачаточные средства выпускаются в разных формах: в таблетированной, в виде раствора для подкожного введения и капель для орального приема. Они отличаются друг от друга составом и методом использования.

[17] Эмбриология. Учебное пособие / А.Н. Фасахутдинова, Н.Г. Симанова, С.Н. Хохлова, С.Г. Писалева // Ульяновская ГСХА, 2011.- 75 с.

Однократное, а тем более длительное их применение может привести к опасным и даже непоправимым последствиям. Проблема применения этой группы препаратов (химических препаратов) – стероидных половых гормонов, прогестагенов – в том, что рецепторы к ним расположены по всему организму и влияют на все органы в целом. Эти препараты приводят к неконтролируемым последствиям вплоть до стимуляции роста опухолей.

К оральному способу защиты от нежелательной беременности часто прибегают в связи с его простым способом применения. Нет ничего сложного в том, чтобы дать кошке таблетку или накапать капли. Однако следует знать, что бесконтрольное применение таких препаратов приводит к проблемам со здоровьем у животных. Нежелательно применять оральные контрацептивы особям старше 5-ти лет, которым до этого гормональные препараты не использовались в связи с риском развития серьезных заболеваний.

Стероидные половые гормоны оказывают воздействие не только на головной мозг животного, угнетая инстинкты размножения и затормаживая овуляцию, но и практически на все внутренние органы и ткани.

Исследования свидетельствуют, что учащенное и бессистемное применение контрацептивов способствует возникновению некоторых заболеваний, пиометры в частности. Под действием мегестрол-ацетата происходит закрытие шейки матки — в ее полости скапливаются остатки слизи, эпителиоидные и кровяные клетки, являющиеся благоприятной средой для развития патогенной микрофлоры.

В результате воздействия на яичники прогестерона, содержавшегося в препаратах, могут развиваться кистаденомы и аденокарциномы яичников. В свою очередь, являясь гормонально активными, опухоли яичников могут обусловить развитие кистозной гиперплазии эндометрия, эндометрита, пиометры и других заболеваний.

Последние исследования показывают, что следствием применения препаратов, подавляющих течку и половую активность, является снижение восприимчивости организма к инсулину, развитие сахарного диабета,

проблемы с эндокринной системой. Кроме того, эти препараты обладают выраженным воздействием на гипоталамус и гипофиз, и побочные эффекты подобного действия у кошек довольно сложно предусмотреть и предупредить. И еще у кошек есть такая особенность, что препараты с прогестагенной активностью действуют необратимо. Патологические изменения в деятельности половой и мочевой системы приходится лечить в течение всей жизни животного.

Наиболее востребованными на сегодняшний день являются следующие контрацептивы (для мейн-куна (кошки) в том числе):

- «Секс-барьер» — снижает возбуждение, предохраняет от нежелательной беременности и сводит к минимуму негативные последствия. Выпускается в каплях и таблетках.

- «Гестренол» — обладают противозачаточным действием и угнетают половое влечение у кошек. Производятся в форме таблеток.

- «Стоп-Интим» — гормональный контрацептив в каплях, который подавляет сексуальное возбуждение, задерживает и прерывает течку у кошек.

- «Контр-секс» — снимает половое возбуждение. Можно приобрести как в таблетках, так и в каплях.

- «Антисекс» — популярные гормональные капли и таблетки, которые уменьшают возбудимость, блокируют овуляцию и прекращают течку.

Несмотря на то, что оральные лекарственные средства на основе медроксипрогестерона ацетата отсутствуют в реестре препаратов, разрешенных к применению в ветеринарии на территории Российской Федерации, они завозятся в Россию из-за рубежа и продаются некоторыми интернет-магазинами. Однако еще в 1984 году медроксипрогестерона ацетат был не рекомендован для использования у кошек в связи с высоким уровнем заболеваемости от побочных эффектов.

Безусловно, препараты для контрацепции, благодаря простоте и надежности использования, пользуются большим спросом. Однако они хороши в определенной степени. Ветеринары считают контрацептивы вредными, ведь

гормональное вмешательство, даже в небольших дозах, не проходит бесследно. Противозачаточные препараты могут вызывать побочные явления и негативно сказываться на здоровье домашнего животного. Поэтому если хозяева категорически не приемлют пополнение в кошачьем семействе, в таком случае наиболее гуманно будет провести процедуру стерилизации.

Преимущество данного метода контрацепции заключается в том, что он дает постоянный эффект, снижает риск развития онкологических заболеваний у кошки. На сегодняшний день существует три варианта стерилизации: медикаментозная, химическая и радиационная.

ЗАКЛЮЧЕНИЕ

За последние несколько лет количество животных, содержащихся в домашних условиях, значительно увеличилось. В настоящее время кошка является одним из самых популярных домашних «животных-компаньонов». Интерес к племенному разведению кошек в настоящее время также возрастает.

При этом значительные неудобства владельцам животных доставляет гиперсексуальное, агрессивное, антисоциальное поведение животных в стадию возбуждения полового цикла, так же в этот период возможны не запланированные вязки и возникновение нежелательной беременности у кошек и сук, поэтому для подавления половой функции у собак и кошек используют оперативные и консервативные методы

С проблемами заболевания репродуктивной системы у кошек разбираются специалисты из разных стран, и существует множество публикаций, связанных с профилактикой и лечением этих заболеваний. Ученые из Америки исследовали последствия стерилизации кошек в раннем возрасте (до первой течки, в 5-6 месяцев) и после первой течки. Результаты исследований, проводившихся в течение 10 лет, показывают, что кошки, стерилизованные в раннем возрасте, менее подвержены риску заболеваний репродуктивной системы, он снижается примерно на 90-95%. Кошки, стерилизованные после первой течки или в более позднем возрасте, подвергаются риску заболеваний репродуктивной системы с 50-60% вероятностью.

Заболевания репродуктивной системы мелких домашних животных в различных регионах России составляют 12-20% от общего числа заболеваний. По данным ряда авторов, в России за последние несколько лет инцидентность воспалительных процессов половых органов у животных увеличилась на 45%.

Большое значение для ветеринарии имеет изучение морфологии органов репродуктивной системы самок домашних плотоядных в норме и при

различных патологиях, так как нормальное их функционирование обеспечивает воспроизводство животных и высокое качество потомства.

Основными причинами данных патологий по мнению многих авторов является применение различных методов контрацепции для управления воспроизведением домашних животных.

Полицикличность кошек увеличивает у них риск развития патологии репродуктивных органов в сравнении с собаками, некоторые авторы подчеркивают в этом аспекте также и рефлекторный механизм овуляции у кошек, бесконтрольное применение гормональных препаратов, предотвращающих или прекращающих течку, также увеличивает вероятность возникновения патологии матки, яичников, новообразований молочной железы.

Эти данные говорят о необходимости ветеринарным специалистам более углубленного исследования процессов, происходящих в организме животных при применении различных контрацептивных препаратов, изучения связанных с этим морфофунциональных изменений в репродуктивных органах кошек.

СПИСОК ЛИТЕРАТУРЫ

1.Основная литература:

1. Авданина Д.А. Гормональная контрацепция для домашних животных / Д.А. Авданина, С.В. Лихотина, В.А. Андрюшина // Ветеринар. — 2016. — № 1. — С. 18-19.

2. Арсланян Г.Г. Ультразвуковая эхография в диагностике заболеваний мочеполовой системы у мелких домашних животных // Материалы 3-й конф. по учеб. -метод., воспит. и науч.-практ. работе академии / МГАВМиБ. М., 2016. Ч. 2. С. 219-222.

3.Гришина, Д.Ю. Морфология матки кошки в норме и при пиометре / Д.Ю. Гришина, Л.А. Минюк, Л.А. Якименко // Актуальные проблемы и вопросы ветеринарной медицины и биотехнологии в современных условиях развития. Материалы региональной научно-практической межведомственной конференции. - ФГБНУ Самарская научно-исследовательская ветеринарная станция, ФГБОУ ВО Самарская ГСХА. 2016. - С. 60-63.

4.Дюльгер, Г.П. Пиометра у собак и кошек / Г.П. Дюльгер, Ю.Г. Сибилева, Е.С. Новик // Ветеринария. - 2018. - № 2. - С. 39-41.

5. Зейналов О.А. Новые гестагенные препараты для ветеринарии / О.А. Зейналов, В.А. Андрюшина, Д.А. Авданина // Российский ветеринарный журнал. Мелкие домашние и дикие животные. — 2015. — № 1. — С. 16-19.

2.Дополнительная литература:

1. Иин С. Полный справочник по ветеринарной медицине мелких домашних животных. М.: Аквариум, 2018. 1024 с.

2. Иванюк В.П. Современные методы контрацепции у собак и кошек/В.П. Иванюк,Л.Ю. Нестерова, К.С. Бордюгов//Науковий всник ЛНАУ. — 2019. — № 24. — С. 39-42.

3. Кирк Р. Современный курс ветеринарной медицины Кирка. Пер. с англ. Евелева Л.И. М.: Аквариум-Принт, 2015г. 1376 с.

4. Ланцова В. Б. Синдром реминантного яичника у кошек — отдаленное неблагоприятное последствие хирургической кастрации/В. Б.

Ланцова // Российский ветеринарный журнал. — 2018. — № 4. — С. 6-8.

5. Ларионова М. И., Татарникова Н. А. Патологии репродуктивной системы кошек в возрастном аспекте // Молодёжная наука 2019: технологии, инновации: Матер. Всерос. научно-практической конференции. Пермь: ИПЦ «Прокростъ», 2019. С. 80-83.

6.Лозовой Н.М., Павленко О.Б. Репродуктивное здоровье кошек и использование контрацептивов для подавления течки // Научное обозрение. Педагогические науки. – 2019. – № 2-4. – С. 20-22;

7.Назарова Е.Н. Заболевания репродуктивного тракта. Дифференциальная диагностика патологий предстательной железы. Патологии семенников. Основные ошибки в ультразвуковой диагностике патологий репродуктивного тракта. Определение овуляции - современный взгляд / Е.Н. Назарова // VetPharma. - 2015. - № 3. - С 42-45.

8.Симпсон Дж., Ингланд Г., Харви М. Руководство по репродукции и неонаталогии собак и кошек // Британская ассоциация по ветеринарии мелких животных. — Софион, 2015. — 423 с.

9.Федотов С.В., Авдеенко В.С., Кемешов Ж.О. Биотехника воспроизводства с основами акушерства животных. — М.: Изд-во МГАВМиБ, 2017. — 131 с.

3. Интернет-ресурсы:

1. https://elibrary.ru/contents.asp?id=33663491

2. https://lapulik.com/o-koshke/bolezni_i_lecheni/polovay-systema/o-kiste-i-polikistoze-yaichnika.html

3. https://zen.yandex.ru/media/ivethelp/kista-u-koshki-raznovidnosti-prichiny-simptomy-i-metody-terapii-5e47b2bd70d2aa13e1bf0aa5

ПРИЛОЖЕНИЕ 1

Рисунок 1. Создание пневмоперитонеума

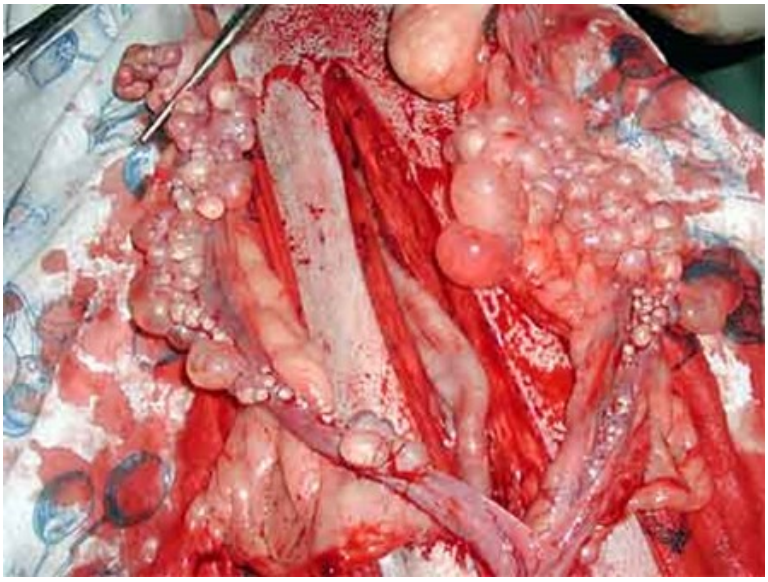

ПРИЛОЖЕНИЕ 2

Рисунок 2. Общий вид проведения эндоскопической овариоэктомии у кошки

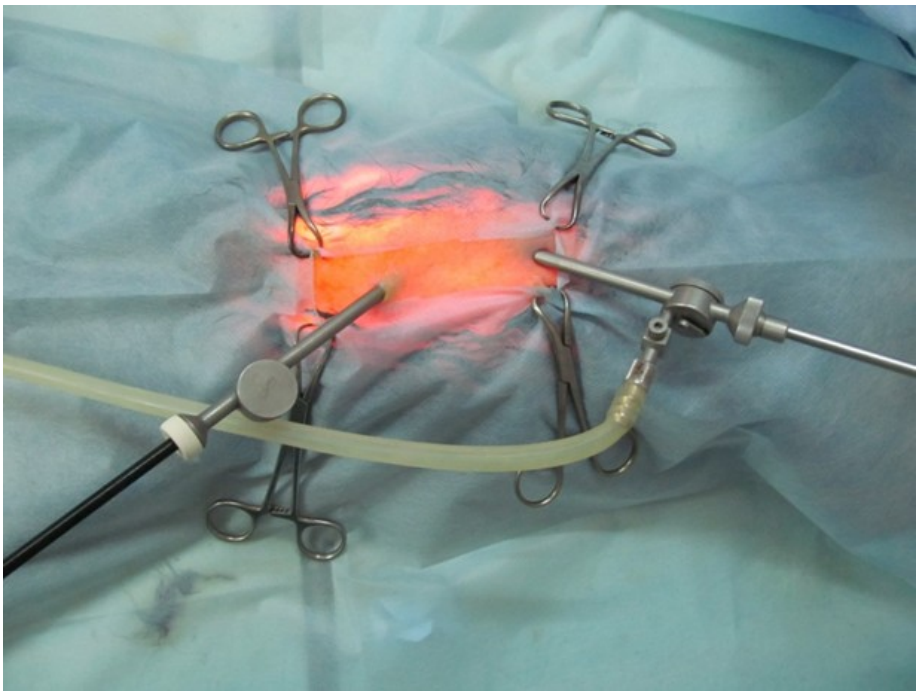

ПРИЛОЖЕНИЕ 3

Рисунок 3. Эндоскопическая визуализация яичника и его удаление

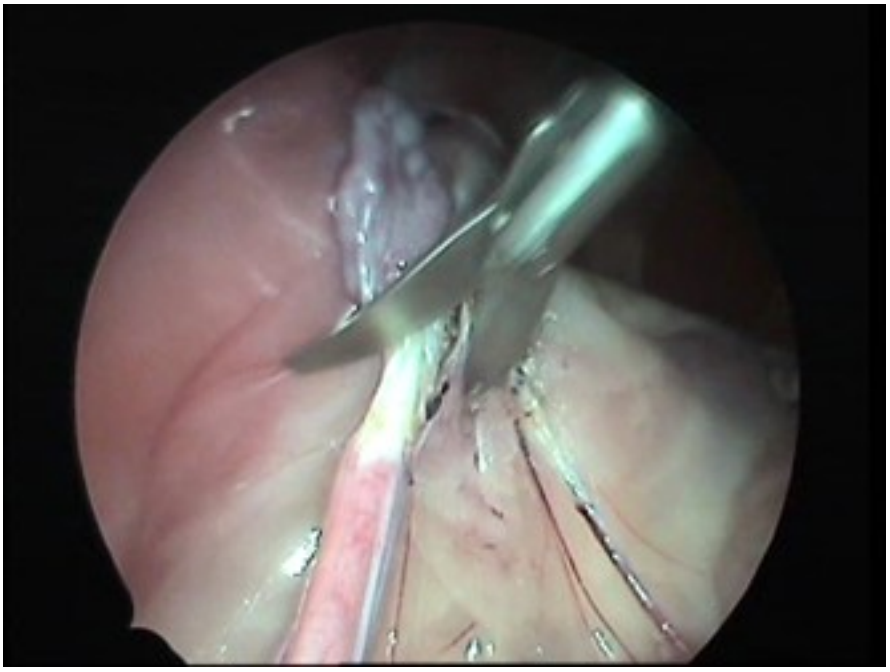

ПРИЛОЖЕНИЕ 4

Рисунок 4. Измерение ран

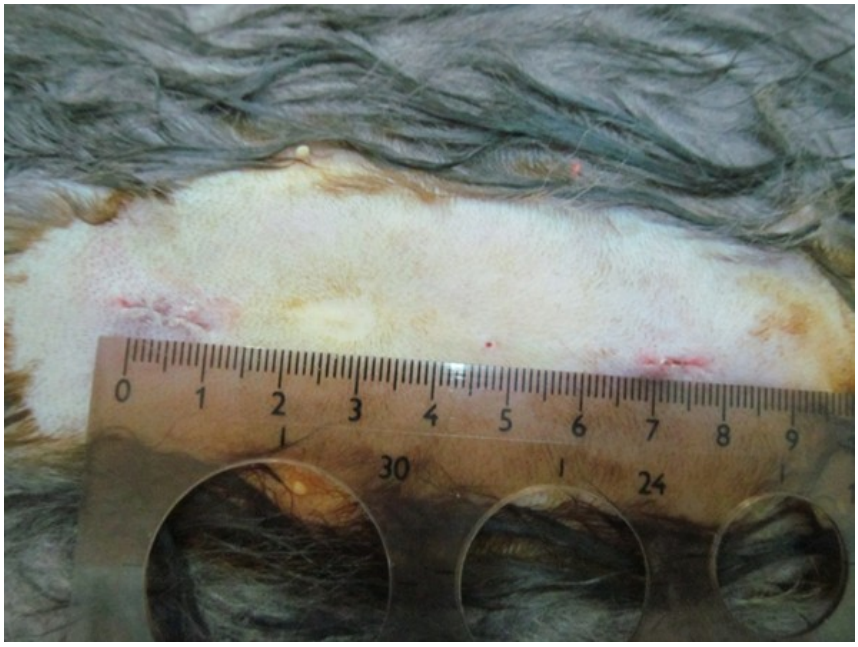

ПРИЛОЖЕНИЕ 5

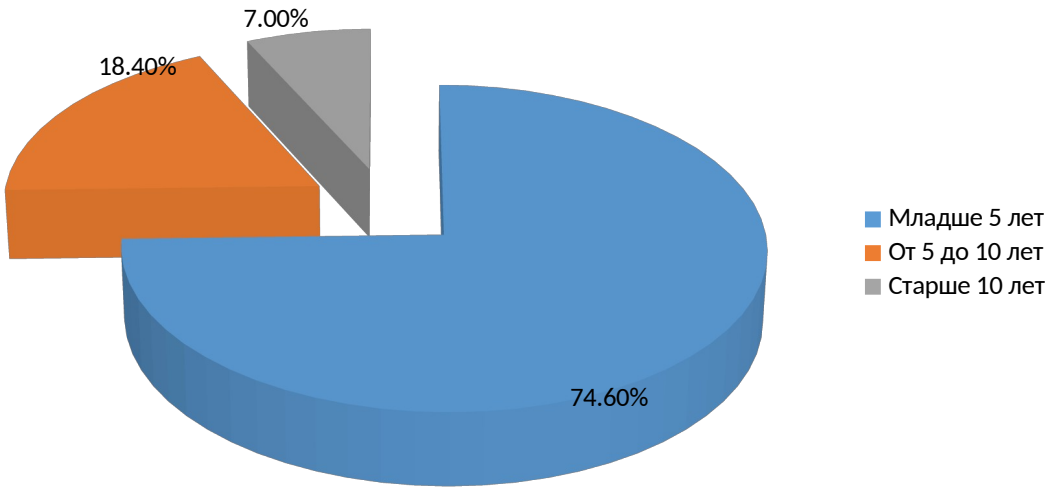

Рисунок 1. Возрастной состав кошек с поликистозом яичников

ПРИЛОЖЕНИЕ 6

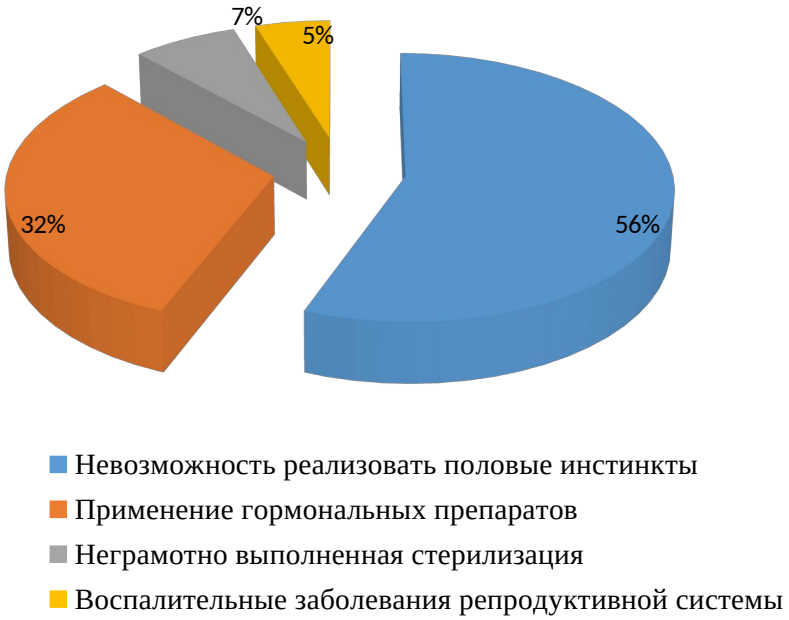

Рисунок 2. Основные причины поликистоза яичников у кошек

ПРИЛОЖЕНИЕ 7

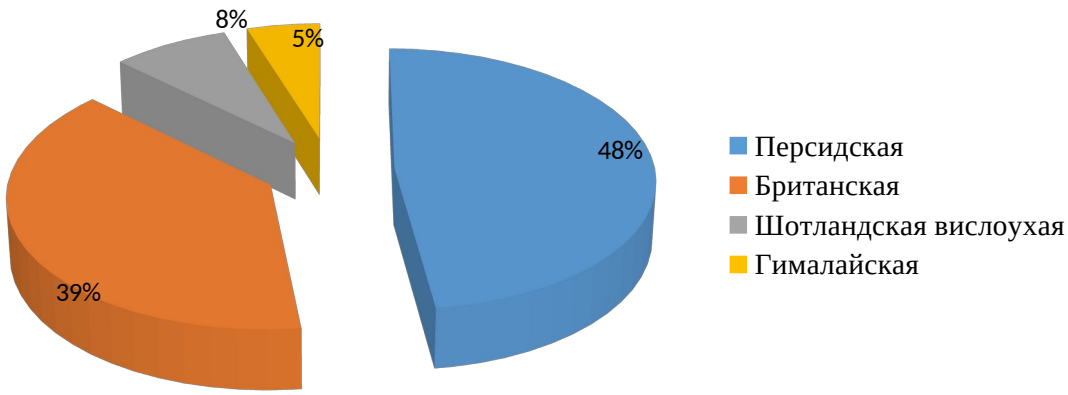

Рисунок 3. Породы кошек более подверженных поликистозу яичников

ПРИЛОЖЕНИЕ 8

Таблица 1. Гистологические изменения в репродуктивной системе кошек при даче контрацептивных препаратов на основе прогестерона

Патоморфологические изменения	кошки до 6 лет		кошки старше 6 лет	
	количество животных	% случаев	количество животных	% случаев
Железисто-кистозная гиперплазия эндометрия	5	25	1	5
Поликистоз яичников	7	35	4	20
Аденокарцинома эндометрия	0	0	3	15

ПРИЛОЖЕНИЕ 9

Таблица 2. Морфометрия матки и яичников кошек в зависимости от применения контрацептивных средств

Кол-во животных	Длина рогов матки, см	Диаметр рогов матки, см	Толщина эндометрия, см	Размеры яичников, (длина/ширина/высота), см	Морфологические структуры яичника
Группа 1(n = 5)	2,5 ± 0,3	0,28 ± 0,05	0,04 ± 0,02	0,9 ± 0,1 0,4 ± 0,05 0,5 ± 0,03	В среднем 2-3 фолликула, диаметром 0,15-0,2 мм, у одной кошки обнаружены две кисты на левом яичнике и одна на правом
Группа 2 (n = 6)	3,7 ± 0,1	0,65 ± 0,04	0,1 ± 0,03	0,9 ± 0,1 0,6 ± 0,03 0,4 ± 0,04	В среднем 2-3 фолликула, диаметром 0,15-0,2 мм